

Μεταφορά λίπους σε σύνδρομο τύπου Parry- Romberg

Ι Λιαπάκης, MD, PhD

OrsisClinical, Πλαστική και Επανορθωτική Χειρουργική, Ανωγείων 48, 71304, Θέρισσος, Ηράκλειο Κρήτης

Εισαγωγή: Το σύνδρομο τύπου Parry-Romberg χαρακτηρίζεται από προοδευτική ατροφία του δέρματος και των μυών-οστών συνήθως στο αριστερό ημιμόριο του προσώπου (Εικόνα 1). Είναι πιο συχνό στις γυναίκες και η ατροφία εμφανίζεται στην περιοχή του μετώπου, της άνω/κάτω γνάθου, της ρινοπαραριακής αύλακας, στην γωνία του στόματος και την περιοχή γύρω από τα μάτια. Πολλές φορές συνυπάρχει υπεμελάχρωση του δέρματος με υποχρωματισμένες περιοχές καθώς και νευραλγία τριδύμου. Η έναρξη της νόσου αρχίζει μεταξύ 5-15 ετών και διαρκεί 2-10 χρόνια για να καταλήξει σε μια σταθερή φάση.


Σκοπός: Να παρουσιάσει σπάνιο περιστατικό με σύνδρομο τύπου Parry-Romberg και αντιμετώπιση του με μεταφορά λίπους (lipofilling).

Υλικά και μέθοδος: Πρόκειται για μια ασθενή 21 ετών που προσήλθε για δυσμορφία στο αριστερό ημιμόριο του προσώπου της (εικόνα 2). Εμφάνισε τα συμπτώματα αρχικά σε ηλικία 15 ετών και η εικόνα της ήταν αμετάβλητη τα τελευταία 2 χρόνια.

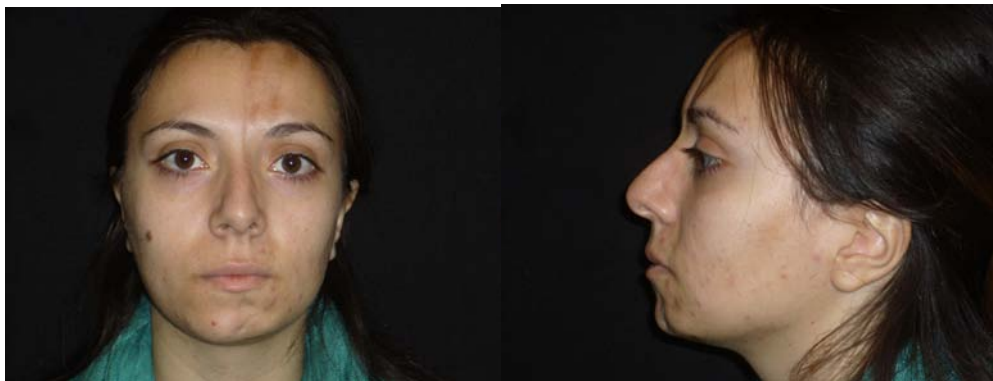Η διάγνωση του συνδρόμου γίνεται κλινικά και η αντιμετώπιση της νόσου γίνεται με μικροχειρουργικές τεχνικές ή μεταφορά λίπους (lipofilling). Από αυτές η μεταφορά λίπους έχει καλά και σταθερά αποτελέσματα χωρίς τις επιπλοκές και τις απαιτήσεις της μικροχειρουργικής. Στην περίπτωση μας έγινε λιποαναρρόφηση από την περιοχή της κοιλιάς και στην συνέχεια έγχυση 20cc λίπους στην περιοχή του μετώπου-της ρινός-της παραριακής-της ρινοπαραριακής αύλακας και του πώγωνος αριστερά (Εικόνα 3). 6 μήνες μετά έγινε συμπληρωματική έγχυση 10 cc υαλουρονικού οξέος (*Macrolane, Q-Med, Sweden*).

Αποτελέσματα: Η ανωμαλία αποκαταστάθηκε και η ασθενής δεν παρουσίασε υποτροπή (Εικόνα 4).

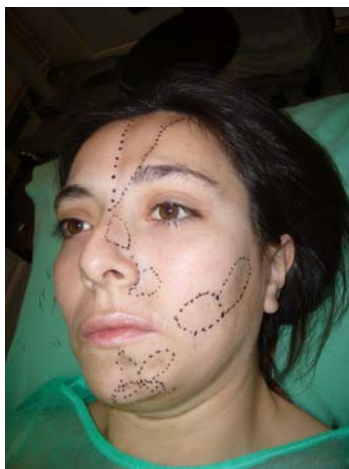Συμπεράσματα: Το σύνδρομο Parry-Romberg είναι συγγενές και χρήζει χειρουργικής διόρθωσης. Αν η αντιμετώπιση του γίνει με βάση τις αρχές της Πλαστικής Χειρουργικής τα αποτελέσματα είναι ικανοποιητικά για γιατρό και ασθενείς.



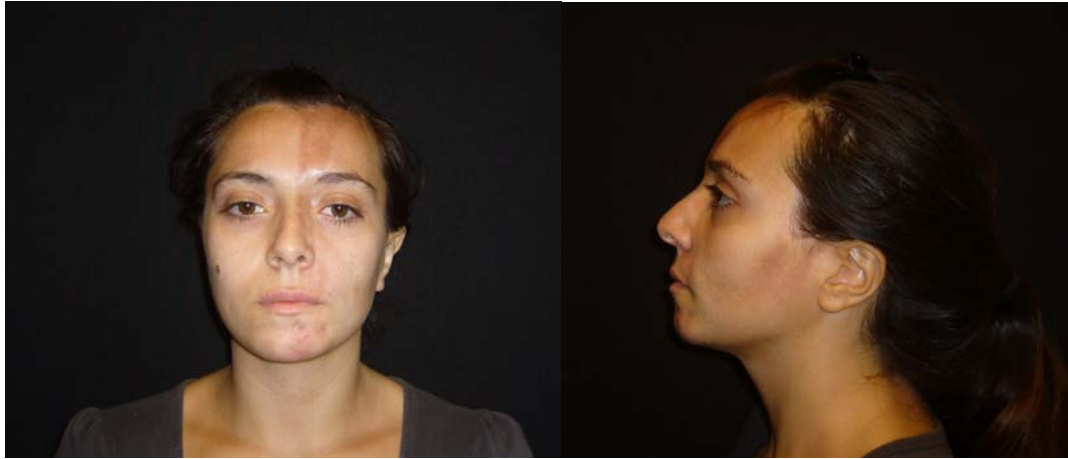Εικόνα 1. «Φαγιούμ» με σύνδρομο Parry-Romberg από το 70πΧ στην Αίγυπτο.



Εικόνα 2. Προεγχειρητική εικόνα της ασθενούς με σύνδρομο Parry Romberg.



Εικόνα 3. Περιοχές στο πρόσωπο για την μεταμόσχευση λίπους.



Εικόνα 4. Μετεγχειρητική εικόνα της ασθενούς 6 μήνες μετά το χειρουργείο.